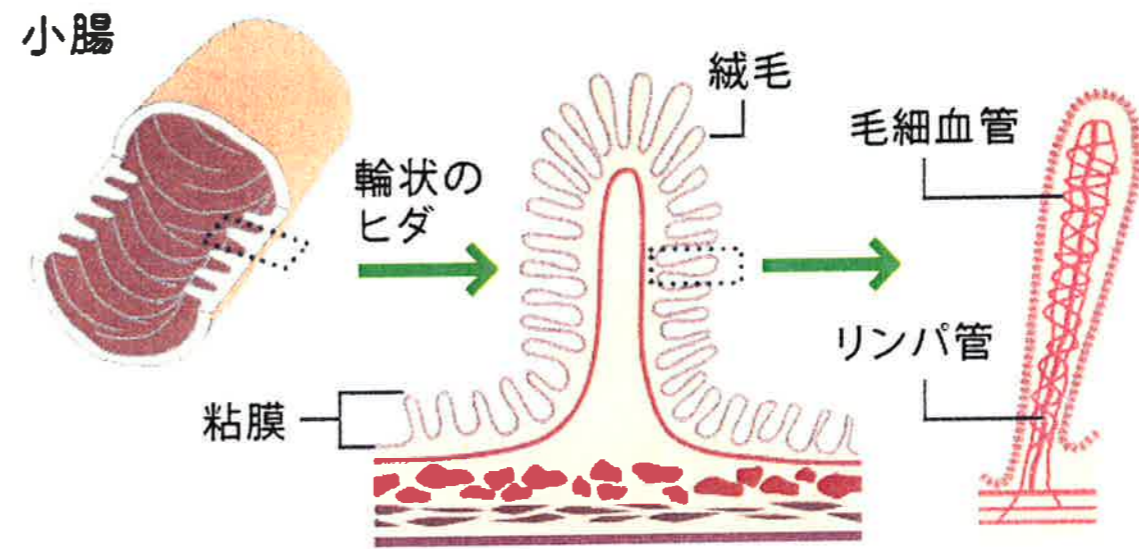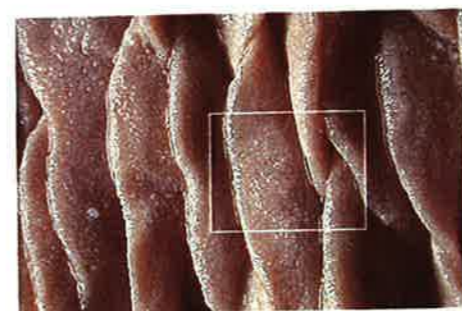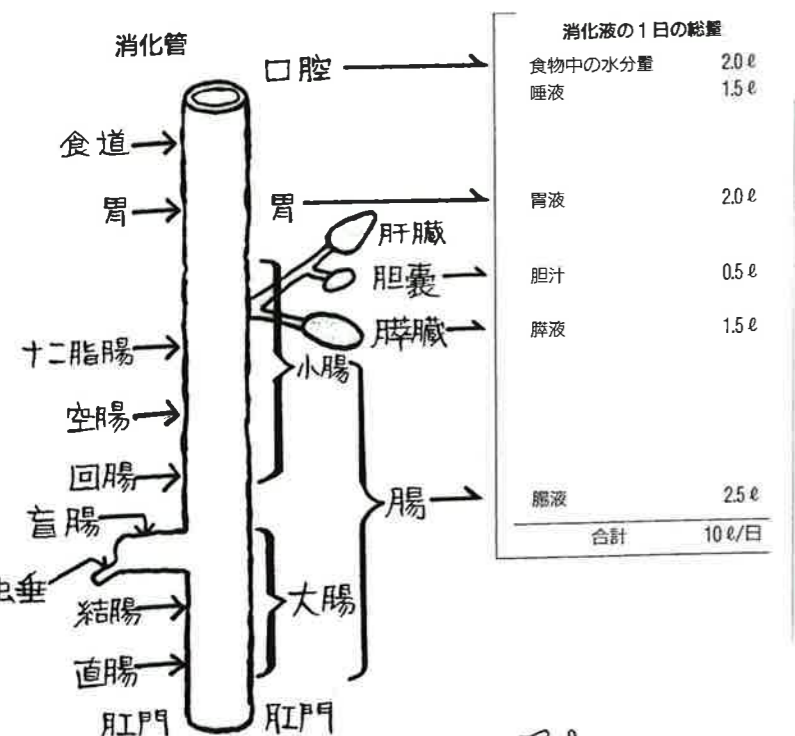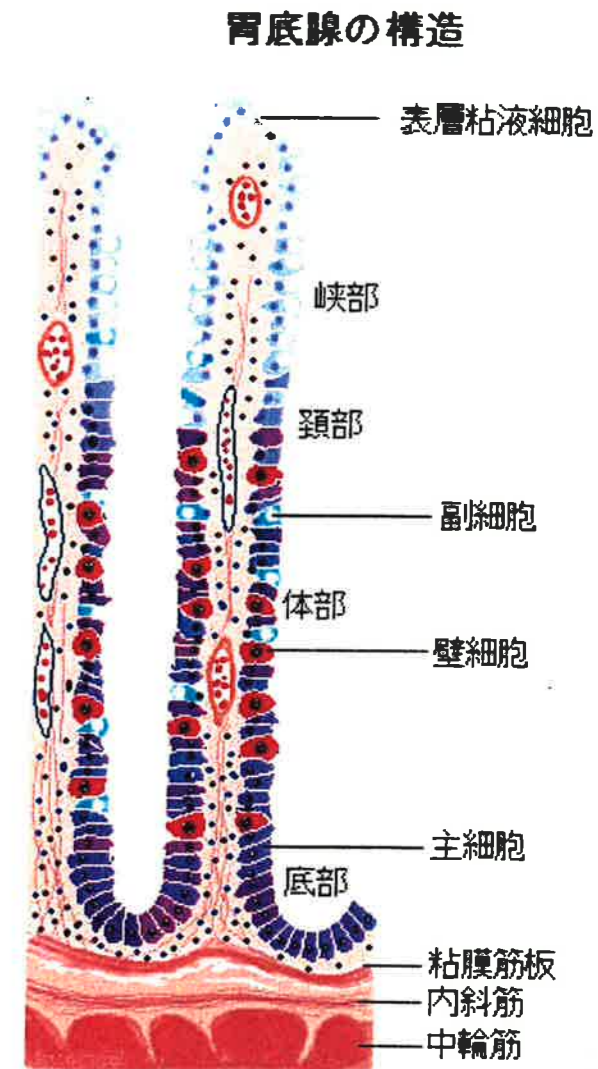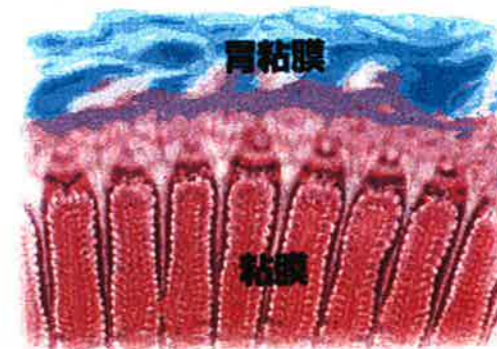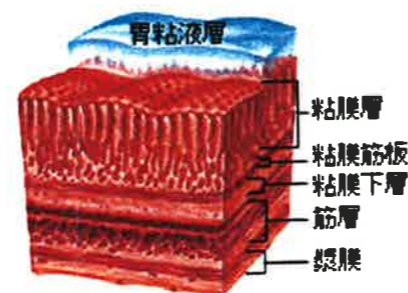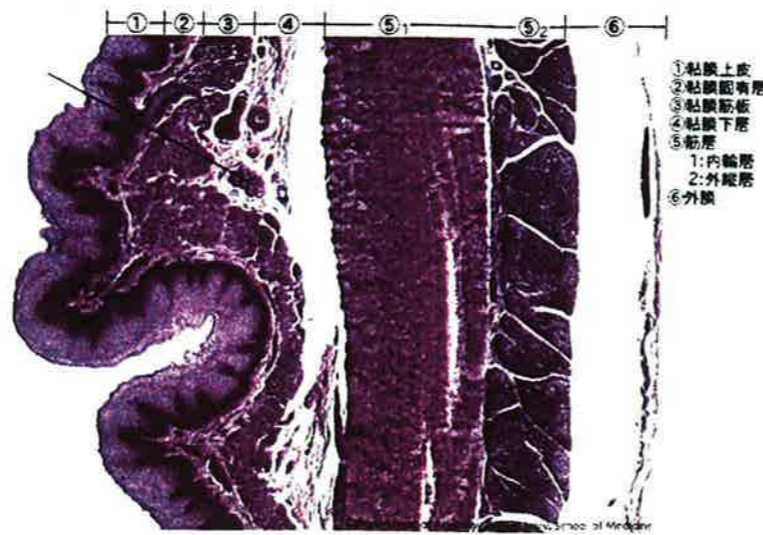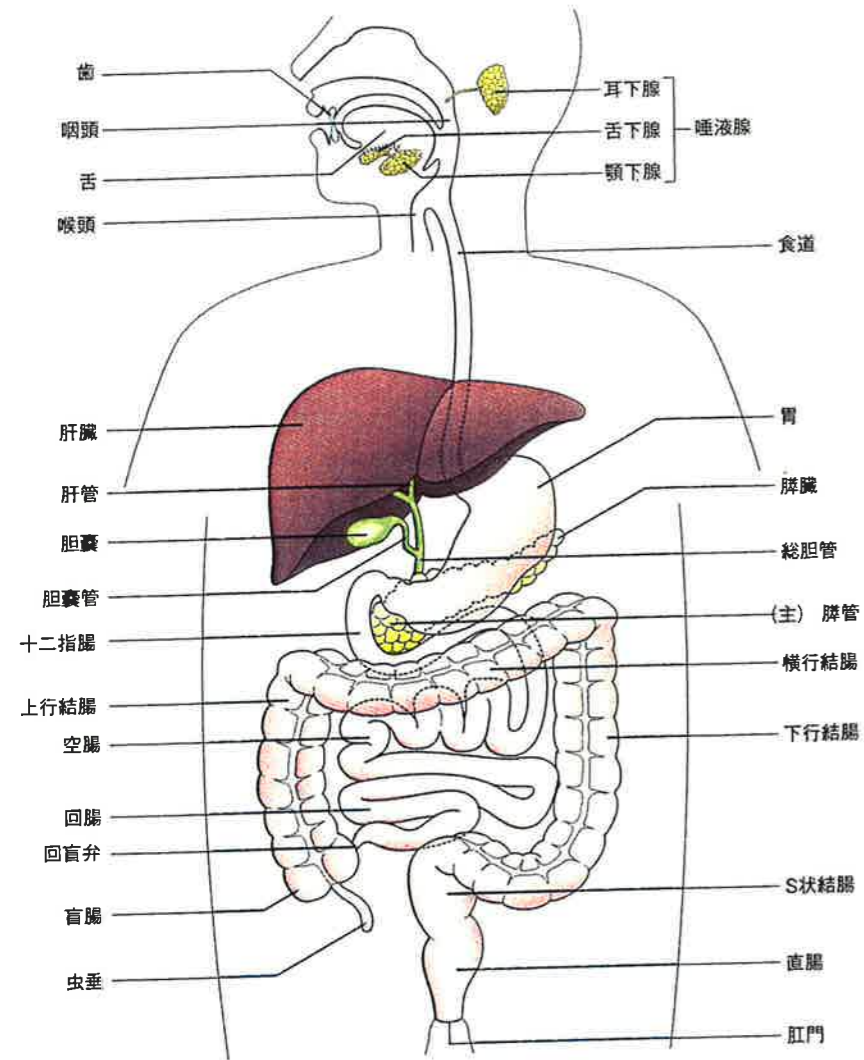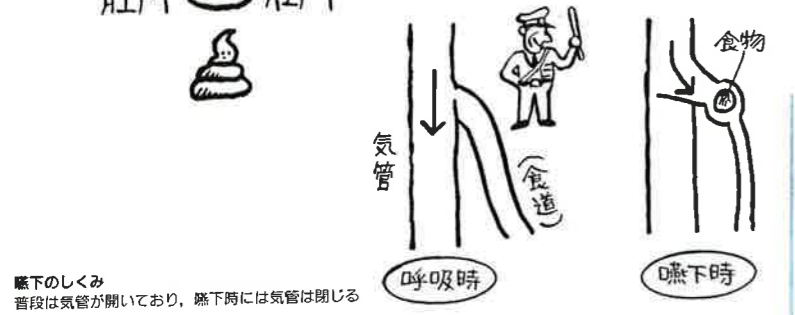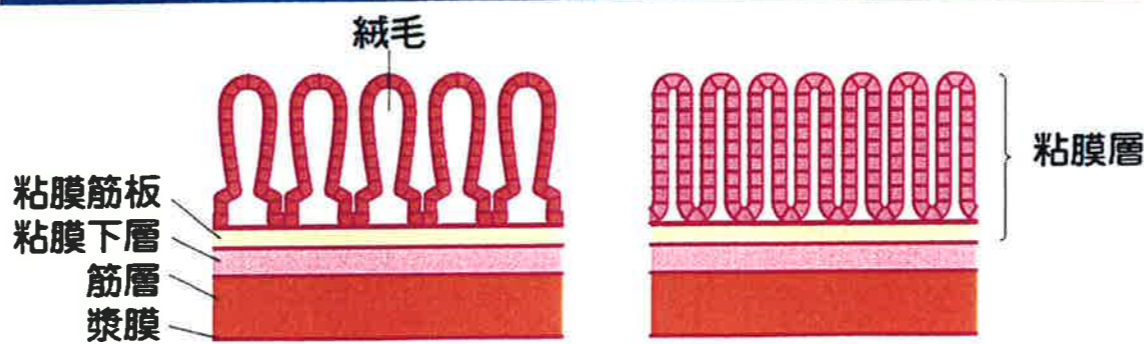


## 小腸の粘膜 (Small Intestine Mucosa)      大腸の粘膜 (Large Intestine Mucosa)



嚥下のしくみ  
 首段は気管が開いており、嚥下時には気管は閉じる